

Федеральное государственное бюджетное образовательное учреждение высшего образования

Приволжский исследовательский медицинский университет

Кафедра хирургической стоматологии и челюстно-лицевой хирургии

«Утверждаю»

Зав. кафедрой хирургической стоматологии  
и челюстно-лицевой хирургии, д.м.н., профессор  
Е.А. Дурново

**ПРАКТИЧЕСКОЕ ЗАНЯТИЕ ПО ТЕМЕ:**

Перфорация и свищ верхнечелюстной пазухи. Причины, клиника, диагностика. Методы хирургического закрытия перфорации дна верхнечелюстной пазухи.

Учебно-методическое пособие для студентов

**Факультет стоматологический; курс 3**

**Разработаны:**

Обсуждены и утверждены  
на заседании кафедры, протокол № \_\_\_\_  
«\_\_» \_\_\_\_\_ 20\_\_ г.

**Рецензенты:**

- 1. Место проведения занятия** – кафедра хирургической стоматологии ФГБОУ ВО «ПИМУ» Минздрава России; стоматологическая поликлиника №1 ФМБА ПОМЦ; стоматологическая поликлиника №3 ФМБА ПОМЦ; Приокский филиал Областной стоматологической поликлиники.

**Оснащение:**

1. Рабочее место врача-стоматолога, современное оборудование
2. Работа на фантомах
3. Выписки из историй болезни и медицинских карт стоматологического больного с перфоративным верхнечелюстным синуситом.
4. Презентация, мультимедийный проектор
5. Таблица: «Строение верхнечелюстной пазухи, иннервация и кровоснабжение».
6. Доска, мел.
7. Внутриротовые рентгенограммы, ортопантомограммы.
8. Ситуационные клинические задачи.
9. Набор инструментария и материалов для обследования и лечения пациентов.
10. Фотоальбомы, атласы.
11. Методические рекомендации для студентов и преподавателей.
12. Видеофильмы, портфолио.

**2. Продолжительность изучения темы**

Продолжительность изучения темы: 5 часов

Продолжительность данного занятия: 5 часов

**3. Межпредметные и внутрипредметные связи**

• **межпредметные:**

1. Анатомия

Знания – строение, кровоснабжение и иннервация челюстно-лицевой области и придаточных пазух носа

Умения – проводить переднюю риноскопию, осмотр полости рта и зубов, электроодонтодиагностику;

Навыки – отличать различные патологические процессы друг от друга.

2. Патологическая анатомия

Знания – воспаление, некроз, регенерация, опухоли, травма

Умения – взять материал для цитологического исследования (соскобы, отпечатки) и гистологии из исследуемой области;

Навыки – отличать различные патологические процессы друг от друга.

3. Патологическая физиология

Знания – воспаление, опухоли, аллергия;

Умения – выявить наличие воспаления, аллергической реакции, опухоли;

Навыки – определить остроту и тяжесть воспалительного процесса.

4. Клиническая фармакология

Знания – антисептики в клинике хирургической стоматологии; антибиотики; противомикробные и противопаразитарные средства; наркотические и ненаркотические анальгетики; местно-

анестезирующие препараты; сосудосуживающие средства, иммунные стимуляторы.

Умения – выбор необходимого лекарственного препарата в зависимости от патологии;

Навыки – выписывать рецепты на лекарственные средства.

- **внутрипредметные:**

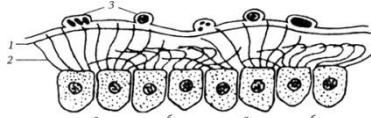
Формируем комплексный подход и широкое клиническое мышление внутри стоматологической специальности.

#### 4. Задания для самоподготовки

**Выберите 1 правильный ответ.**

1. СЛИЗИСТАЯ ОБОЛОЧКА ВЕРХНЕЧЕЛЮСТНОГО СИНУСА ПРЕДСТАВЛЕНА:

- 1) многослойным плоским эпителием
- 2) многорядным призматическим мерцательным эпителием
- 3) кубическим эпителием
- 4) железистым эпителием

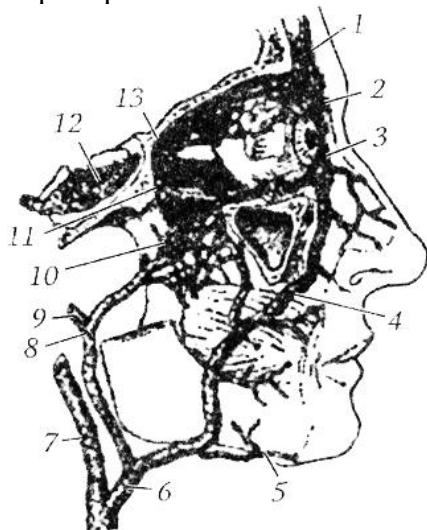


2. ЕСТЕСТВЕННОЕ СОУСТЬЕ ВЕРХНЕЧЕЛЮСТНОГО СИНУСА С ПОЛОСТЬЮ НОСА ОТКРЫВАЕТСЯ В ОБЛАСТИ:

- 1) верхнего носового хода
- 2) среднего носового хода
- 3) нижнего носового хода
- 4) средней носовой раковины

3. ВЕНОЗНЫЙ ОТТОК ИЗ ВЕРХНЕЧЕЛЮСТНЫХ СИНУСОВ ОСУЩЕСТВЛЯЕТСЯ:

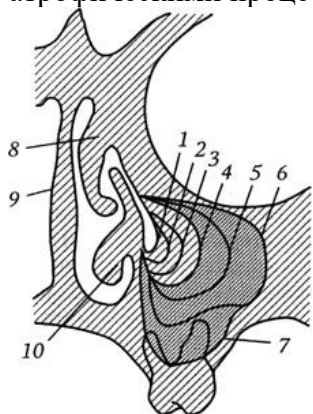
- 1) через лицевые вены
- 2) через венозное крыловидное сплетение в кавернозный синус
- 3) через паравerteбральное венозное сплетение
- 4) через яремные вены



4. ВОЗРАСТНЫЕ ИЗМЕНЕНИЯ ВЕРХНЕЧЕЛЮСТНЫХ СИНУСОВ ХАРАКТЕРИЗУЮТСЯ:

- 1) Повышением пневматизации синусов
- 2) склерозированием синусов

- 3) отсутствие изменений
- 4) атрофическими процессами в слизистой синусов



**5. БЛИЖЕ ВСЕГО К ДНУ ВЕРХНЕЧЕЛЮСТНОГО СИНУСА РАСПОЛАГАЮТСЯ КОРНИ:**

- 1) Первых моляров верхней челюсти
- 2) Вторых моляров верхней челюсти
- 3) Третьих моляров верхней челюсти

**5. Литература, рекомендуемая для самоподготовки**

**Основная:**

1. Хирургическая стоматология / под ред. профессора В.В. Афанасьева.- Москва. Издательская группа «ГЭОТАР-Медиа», 2010 г., 880 с.
2. Клиническая оперативная челюстно-лицевая хирургия./Под редакцией В.Н. Балина и Н.М. Александрова - СПб: Спец Лит,2005. - 574с.
3. Т.Г. Робустова, В.В. Афанасьев, Э.А. Базилян. /Хирургическая стоматология - 3-е изд. переработанное и дополненное.- М.:Медицина,2003. - 504с.

**Дополнительная:**

1. Воспалительные заболевания челюстно-лицевой области и шеи. /под ред. А.Г. Шаргородского- М., 1985.
2. Муковозов И.Н. Дифференциальная диагностика заболеваний челюстно-лицевой области –Л., 1982.
3. Козлов В.А. Неотложная стационарная стоматологическая помощь – Л., "Медицина", 1998.
4. интернет ресурсы: [www.e-stomatology.ru](http://www.e-stomatology.ru)

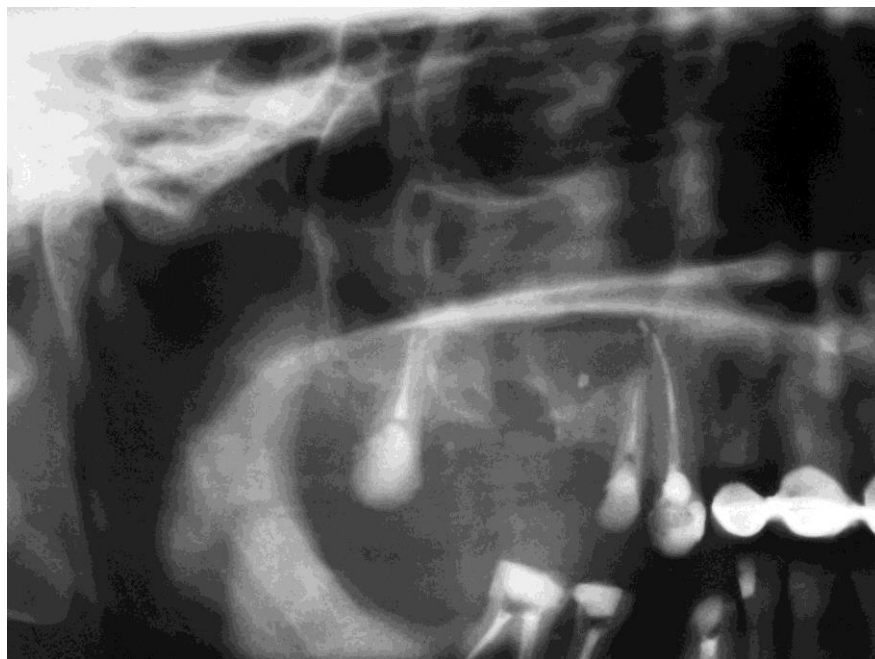
**6. Вопросы для самоподготовки**

- Какие воспалительные процессы одонтогенного характера могут привести к перфорации дна синуса во время удаления зуба?
- Какие зубы и почему чаще всего являются причиной перфоративных синуситов?
- Какие возрастные особенности строения имеет верхнечелюстная пазуха?
- Какие процессы происходят со слизистой оболочкой и кортикальной пластинкой синуса при острой травме дна синуса? Какие процессы протекают при несвоевременном закрытии перфорации?
- Виды и принципы формирования лоскутов для закрытия перфораций дна синуса в зависимости от её размера и положения.
- Когда показано закрытие перфорации дна синуса йодоформной турундой? Каковы правила её наложения и фиксации?

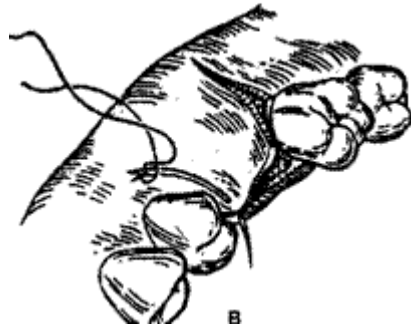
- Что такое неполная перфорация дна синуса? Какое лечение показано при её выявлении?
- Тактика послеоперационного ведения больных после закрытия перфорации дна верхнечелюстного синуса, назначения.
- Какие средства местной терапии используются для обеспечения носового дыхания и профилактики вторичных осложнений в послеоперационном периоде при вмешательствах на верхнечелюстных пазухах?
- Какое лечение показано при формировании свища дна синуса с развитием хронического перфоративного синусита? В какие сроки после острой перфорации это происходит?
- Разберите особенности проведения гайморотомии, выполняемой с одномоментным закрытием перфорации дна синуса?
- Каковы причины рецидивов свища после гайморотомии с закрытием oro-антрального сообщения?
- Разберите послеоперационные назначения после гайморотомии с закрытием oro-антрального сообщения

## 7. Представление учебного материала

### **Рентгенологическая диагностика сообщения полости рта с полостью верхнечелюстного синуса.**

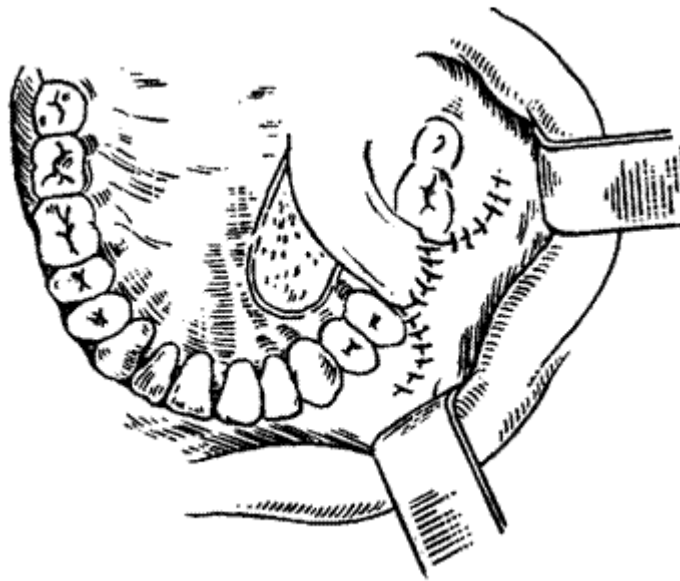


## Пластическое закрытие дефекта перфорационного отверстия верхнечелюстной пазухи



а - линия разреза; б - отслойка щечно-десневого лоскута; в - иссечение эпителизированных краев дефекта и краев отслоенного лоскута; г - фиксирование швами уложенного на место лоскута.

## Схема закрытия перфорации дна синуса небным лоскутом по А. А. Лимбергу и щечно-десневым вестибулярным лоскутом.



**Возрастная динамика развития верхнечелюстных пазух (по Rasoveanu V. [и др.],  
1964)**

